Manuelle Medizin
https://doi.org/10.1007/s00337-024-01105-6
Angenommen: 16. Juli 2024

© The Author(s) 2024

Behandlung einer „frozen shoulder“ nach dem Fasziendistorsionsmodell

Einzelfallstudie

Roman Boss[1] · Christian Bangerter[2]
[1] Boss FDM & Physio GmbH, Bern, Schweiz
[2] School of Health Professions, Bern University of Applied Sciences, Bern, Schweiz

Zusammenfassung

Hintergrund: Die Diagnose „frozen shoulder“ beschreibt ein Phänomen der schmerzhaft eingeschränkten Schulterbeweglichkeit. Bis heute bleiben die dem Beschwerdebild zugrunde liegenden Pathomechanismen nur teilweise verstanden und es wird kontrovers diskutiert, wie eine effektive Behandlungsstrategie aussehen soll.
Ziel: Ziel dieser Einzelfallstudie ist es, das konkrete Vorgehen nach dem Fasziendistorsionsmodell (FDM) bei der Befundaufnahme und der Behandlung eines Patienten mit einer „frozen shoulder“ aufzuzeigen und die eingesetzten Untersuchungs- und Behandlungstechniken zu diskutieren.
Patient und Methoden: Der 51-jährige Patient litt seit etwa 6 Monaten an starken Schulterschmerzen und Bewegungseinschränkungen. Im Rahmen der körperlichen Untersuchung konnten seine Beschwerden mit dem „pinching“ (Kneifen) des subkutanen Bindegewebes reproduziert werden und ein klarer Seitenunterschied ließ sich ausmachen. Die Beschwerden wurden anhand des FDM auf Fasziendistorsionen zurückgeführt und mit entsprechenden Techniken behandelt.
Ergebnisse: Insgesamt wurden 18 halbstündige Therapiesitzungen über einen Zeitraum von 5 Monaten durchgeführt. Dabei konnten die Schmerzen und Einschränkungen im Alltag des Patienten stark reduziert werden und die Schulterbeweglichkeit verbesserte sich deutlich.
Schlussfolgerung: Dieser Fallbericht zeigt, dass ein Patient mit der Diagnose „frozen shoulder“ mittels FDM effektiv behandelt werden konnte. Dabei spielte das subkutane Bindegewebe sowohl im Rahmen der Befundaufnahme als auch bei der Behandlung eine wichtige Rolle.

Schlüsselwörter
Manuelle Therapie · Adhäsive Kapsulitis · Faszie · Bindegewebe · Muskuloskelettales System

QR-Code scannen & Beitrag online lesen

Hintergrund

„Frozen shoulder“

Eine „frozen shoulder“, auch als adhäsive Kapsulitis oder „frozen shoulder contraction syndrome“ geläufig, beschreibt ein Phänomen der schmerzhaft eingeschränkten Schulterbeweglichkeit [21]. Obwohl der Begriff „frozen shoulder“ bereits 1934 erstmals verwendet wurde [10], bleibt die Ätiologie des Beschwerdebildes bis heute nur teilweise verstanden [26, 33]. Als mögliche Pathomechanismen werden sowohl entzündliche Prozesse als auch Adhäsionen und Verdickungen im Kapsel-Band-Apparat der Schulter gesehen [9, 21, 26]. Relativ unbestritten scheint zu sein, dass Menschen mit Diabetes mellitus oder Schilddrüsenerkrankungen besonders häufig betroffen sind [22, 33]. Personen mit einer „frozen shoulder“ erfahren

Published online: 16 October 2024

Infobox 1

Aktuelle Erkenntnisse aus der Faszienforschung

Aktuelle Erkenntnisse aus der Faszienforschung beschreiben, dass eine spezialisierte Form der Fibroblasten, die „fasciacytes", für die Verschieblichkeit des Gewebes von Bedeutung sind [30]. Diese „fasciacytes" kommen insbesondere im Übergang von Gewebeschichten vor und haben u. a. die Funktion, Hyaluronan zu produzieren, das Wasser bindet und so das Verschieben der Gewebeschichten erlaubt [30]. Demnach können „fasciacytes" mit den Synoviozyten verglichen werden, die Hyaluronan für die Synovia produzieren und so das intraartikuläre Gleiten erleichtern [8, 30]. Überdies weisen Schleip et al. [28]. darauf hin, dass auch Myofibroblasten mit ihren kontraktilen Eigenschaften die Gewebespannung beeinflussen können.

meist einen hohen Leidensdruck und eine lang anhaltende Beeinträchtigung, die mit Arbeitsausfällen und hohen Kosten einhergehen kann [4, 20].

Klare Diagnosekriterien fehlen

Da einheitliche Diagnosekriterien fehlen, ist es herausfordernd zu beurteilen, wann ein entsprechender Symptomkomplex von Schmerzen und Bewegungseinschränkungen der Schulter als „frozen shoulder" klassifiziert werden soll [21, 26]. Die Diagnosestellung basiert im Wesentlichen auf der klinischen Präsentation, dem Ausschließen anderer Pathologien und einem unauffälligen glenohumeralen Röntgenbild [21, 22]. Das Ausschließen anderweitiger Ursachen ist zentral, da Betroffene häufig unter Nachtschmerzen leiden [26] und die Symptome von Patienten mit Tumoren im Schulterbereich initial nicht selten als „frozen shoulder" diagnostiziert werden [27].

Abkürzungen

DASH	Disability of Arm, Shoulder and Hand
FDM	Fasziendistorsionsmodell
NRS	Numerische Ratingskala
PSFS	Patientenspezifische Funktionsskala
SPADI	Shoulder Pain and Disability Index

Keine einheitlichen Behandlungsempfehlungen

Bezüglich der Behandlung einer „frozen shoulder" werden in der Literatur verschiedene Ansätze und Maßnahmen beschrieben, wobei deren Evidenzlage betreffend der Wirksamkeit stark variiert [18]. In klinischen Guidelines [18] sowie systematischen Reviews [7, 12, 17, 23] finden sich insbesondere Empfehlungen für Kortikosteroid-Infiltration, aber auch für Patientenedukation, Gelenkmobilisation, Stretching sowie Mobilisation unter Narkose. Zudem wurde berichtet, dass eine Behandlung nach dem FDM bei einer „frozen shoulder" zu einer deutlichen und zeitnahen Verbesserung der Beweglichkeit sowie einer Linderung der Schmerzen führen kann [14].

Ziel

Ziel dieser Einzelfallstudie ist es, das konkrete Vorgehen nach dem FDM bei der Befundaufnahme und der Behandlung eines Patienten mit der Diagnose „frozen shoulder" aufzuzeigen. Zudem sollen die eingesetzten Untersuchungs- und Behandlungstechniken diskutiert werden.

Patientenbeschreibung

Geschichte

Der Patient war damals ein 51-jähriger Büroangestellter (überwiegend sitzende Tätigkeit am Computer, Rechtshänder) mit folgenden bekannten Nebendiagnosen: Diabetes Typ 1, Zöliakie, Osteopenie und Hashimoto-Thyreoiditis, bei Status nach Parathyreoidektomie aufgrund eines Hyperparathyreoidismus.

Im Februar 2016 verspürte er erstmals leichte Schmerzen im linken Oberarm. Da er damals in seiner Freizeit mehrere Langlaufeinheiten pro Woche absolvierte, führte er die Schmerzen auf das intensive Training zurück. Trotz der Beschwerden, die sich wie eine Zerrung im Oberarm anfühlten, setzte der Patient seine sportlichen Aktivitäten fort. Er führte Selbstbehandlungen durch (Auftragen von Salben, Applizieren von Schmerzpflastern, Anwendung von Wärme/Kälte) mit der Absicht, den Heilungsprozess positiv zu beeinflussen.

Da seine Beschwerden jedoch immer stärker wurden, begab er sich Ende Februar 2016 in ärztliche Behandlung. Es folgten Bildgebungen und eine Laboruntersuchung. Im Blutbild ließen sich erhöhte Blutzuckerwerte nachweisen, die Magnetresonanztomographie der linken Schulter zeigte eine leichte Arthrose des Akromioklavikulargelenks und in der Röntgenuntersuchung der Halswirbelsäule stellte sich eine diskrete Spondylarthrose heraus – ansonsten keine Befunde. Da sich differenzialdiagnostisch weder Hinweise auf eine Systemaffektion noch auf eine Läsion der Rotatorenmanschette finden ließen und Anhaltspunkte für ein zervikoradikuläres Syndrom fehlten, wurde dem Patienten die Diagnose „frozen shoulder" gestellt.

Trotz Schmerzmittel, Entzündungshemmer und Muskelrelaxans sowie Neural- und Physiotherapie verbesserte sich die Situation kaum. Unterdessen litt der Patient an beinahe unerträglichen Schmerzen und konnte in der Nacht fast nicht mehr schlafen. Zudem machten sich Verspannungen im Nacken sowie im oberen Rücken bemerkbar. Die Beweglichkeit der Schulter verschlechterte sich kontinuierlich in alle Richtungen und der Patient war in seinem täglichen Leben stark eingeschränkt.

Im August 2016 erfolgte eine intraartikuläre Kortikosteroid-Infiltration des Glenohumeralgelenks, die jedoch keinen Einfluss auf die Symptome des Patienten hatte. Infolge der konstanten Schmerzen (auch in der Nacht) war es für ihn unterdessen nicht mehr möglich, seinen Beruf auszuüben (100 % arbeitsunfähig).

Im September 2016 wurde dem Patienten im Krankenhaus ein Interskalenärkatheter gelegt und die Schulter unter Anästhesie jeweils zweimal täglich für 20 min durch einen Physiotherapeuten in alle Richtungen mobilisiert. Dabei ließ sich das Schultergelenk fast ohne Widerstand endgradig bewegen. Als der Interskalenärkatheter nach 5 Tagen entfernt wurde, kehrten die bekannten Schmerzen und Bewegungseinschränkungen des Patienten sukzessive zurück. Sein Leidensdruck war unverändert hoch, weshalb er in die Praxis kam, um sich nach dem FDM behandeln zu lassen.

Abb. 1 ▲ Beschwerdegestik des Patienten: Reiben/Kneten (**a**), Streichen/Drücken (**b**). Die Beschwerdegestik wurde aus praktischen Gründen erst bei der 2. Sitzung bildlich festgehalten, war jedoch vergleichbar zur 1. Sitzung

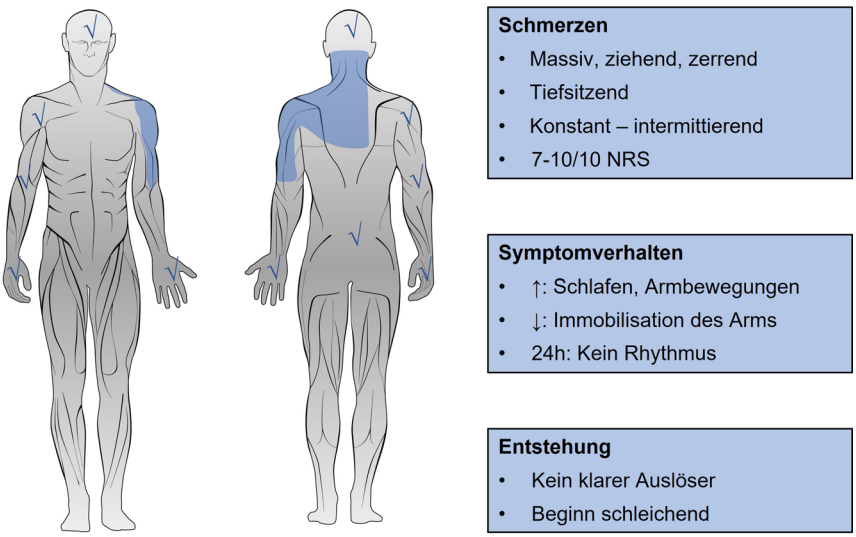

Abb. 2 ▲ Informationen aus der Schmerzanamnese: Bodychart, Symptomverhalten und Entstehung (Numerische Ratingskala (NRS): 0 = kein Schmerz bis 10 = maximaler Schmerz). Die *blaue Fläche* im Bodychart illustriert die schmerzhaften Stellen, die *blauen Häkchen* deuten an, dass in diesen Körperregionen keine Schmerzen vorhanden waren

Befundaufnahme und Denkprozess

Im FDM werden Beschwerden unter Einbeziehung von vier Diagnosekriterien (Beschwerdegestik, subjektive Beschwerden, Entstehungsmechanismus, objektive Befunde) interpretiert und auf Fasziendistorsionen zurückgeführt [2, 11, 31].

Im vorliegenden Fall war es für den Patienten schwierig, die Qualität seiner Beschwerden zu benennen und diese klar zu lokalisieren. Zudem erlaubten die starken Schmerzen keine umfängliche Bewegungsprüfung der Schulter.

Beschwerdegestik

Der Patient zeigte seine Schmerzen mit einem repetitiven Reiben seiner rechten Handfläche an Oberarm und Schulter links. Zusätzlich knetete er wiederholt das Gewebe am linken Oberarm (◘ **Abb. 1a**). Des Weiteren strich der Patient unter festem Druck mit mehreren Fingern entlang einer Linie vom distalen Oberarm bis zum ipsilateralen Mastoid. Im Nackenbereich drückte er wiederholt auf die immer gleiche Stelle und bewegte dabei den Kopf hin und her (◘ **Abb. 1b**). Die Beschwerden an Körperstellen, die der Patient mit seinen Händen nicht erreichen konnte (oberer Rücken), beschrieb er verbal bzw. zeigte diese am Rücken des Therapeuten.

Subjektive Beschwerden

Der Patient lokalisierte die Schmerzen im Oberarm-, Schulter-, Nackenbereich und im oberen Rücken (◘ **Abb. 2**). Er beschrieb diese als massiv, ziehend, zerrend und tiefsitzend. Die Schmerzen wurden mit der numerischen Ratingskala (NRS) quantifiziert, waren konstant vorhanden (7/10 NRS) und verstärkten sich bei kleinsten Schulterbewegungen deutlich (10/10 NRS).

Assessments. Die patientenspezifische Funktionsskala (PSFS) [16] wurde zur Quantifizierung der Einschränkungen in ausgewählten Aktivitäten und als Verlaufsparameter eingesetzt (0 = maximale Einschränkung bis 10 = keine Einschränkung). Nachts beim Schlafen (2/10 PSFS) und beim Armgebrauch im Alltag (2/10 PSFS) war der Patient stark eingeschränkt. Zudem konnte er seinen Freizeitaktivitäten nicht mehr nachgehen (◘ **Abb. 7**).

Zur Quantifizierung der Einschränkungen auf Funktions-, Aktivitäts- und Partizipationsebene wurde der Patient gebeten, zwei klinische Fragebogen auszufüllen: den Fragebogen „Disability of Arm, Shoulder and Hand" (DASH) [15, 25] und den „Shoulder Pain and Disability Index" (SPADI) [1].

Im DASH-Fragebogen [15, 25] erreichte er 123 Punkte, was einer Einschränkung von 77,5 % im täglichen Leben entsprach (30 Items auf einer Skala von 1–5 Punkten; 30 = keine Einschränkung bis 150 = maximale Einschränkung). In der Subskala „Sport und Musik" waren es 20/20 Punkten (100 % Einschränkung) und bei „Arbeit und Beruf" 18/20 Punkten (87,5 % Einschränkung).

Im SPADI [1] erreichte der Patient 115 von 130 möglichen Punkten, was eine Einschränkung von 88,5 % bedeutete (13 Items auf einer Skala von 0–10; 0 = kein Schmerz, keine Einschränkung bis 130 = maximale Schmerzen, keine der Aktivitäten ist durchführbar).

Entstehungsmechanismus

Die Beschwerden traten vor etwas mehr als einem halben Jahr schleichend auf –

Tab. 1 Erhobene Befunde beim „pinching" des subkutanen Bindegewebes aus Sicht des Patienten und des Therapeuten für die betroffene und die nichtbetroffene Seite

Befunde beim „pinching" des subkutanen Bindegewebes im Seitenvergleich		
	Betroffene Seite	**Nichtbetroffene Seite**
Empfinden Patient	Die bekannten Beschwerden werden reproduziert bzw. verstärkt	Deutlich weniger schmerzhaft, ein Kneifen ist spürbar
Empfinden Therapeut	Es sind „Verdickungen" im Gewebe spürbar, sodass dieses kaum abgehoben und schlecht verschoben werden kann	Es kann problemlos eine schlanke Hautfalte abgehoben und verschoben werden

einen klaren Auslöser bzw. ein Trauma gab es nicht (**Abb. 2**).

Objektive Befunde

Beweglichkeit. Die Beweglichkeit der Schulter (aktiv und passiv) war in alle Richtungen aufgrund von Schmerzen stark eingeschränkt: Abduktion 80°, Nackengriff (Außenrotation) stark vermindert, Schürzengriff (Innenrotation) kaum möglich (**Abb. 4**).

„Pinching". Beim „pinching" (Kneifen) [11] des subkutanen Bindegewebes im Oberarm-, Schulter- und Nackenbereich ließen sich die Beschwerden des Patienten reproduzieren bzw. verstärken und ein deutlicher Seitenunterschied konnte ausgemacht werden (**Tab. 1**).

Druckpalpation. Am dorsalen Oberarm, im supraklavikulären Bereich wie auch am oberen Rücken konnten die bekannten Schmerzen des Patienten durch Druckpalpation ausgelöst bzw. verstärkt werden.

Aufgrund des klinischen Bildes sowie der durchgeführten Untersuchung wurden die Beschwerden des Patienten nach dem FDM auf Zylinderdistorsionen, Triggerbänder und hernierte Triggerpunkte zurückgeführt [31].

Spezielle Fragen und beitragende Faktoren

Anamnestisch waren außer dem Nachtschmerz keine Hinweise auf eine seriöse zugrunde liegende Pathologie („red flags") erkennbar und der Patient war vor Beginn der Therapie medizinisch bereits ausführlich abgeklärt worden.

Als beitragende Faktoren mussten die reduzierte Schlafqualität (verminderte Erholungsfähigkeit [13]), die Nebendiagnosen, die Medikamente, die körperliche Inaktivität seit mehr als 6 Monaten (Dekonditionierung) sowie die Arbeitsunfähigkeit miteinbezogen werden. Bezüglich der psychosozialen Situation waren im Gespräch weder übermäßige kognitive, affektive noch soziale Faktoren erkennbar, die das Gesundheitsproblem maßgeblich zu beeinflussen schienen. Auf den Einsatz klinischer Fragebogen zur Erfassung von psychosozialen Aspekten wurde deshalb verzichtet. Die aufgeführten beitragenden Faktoren wurden bei der Planung der Behandlungsstrategie berücksichtigt und im Rahmen der Therapie adressiert.

Behandlung

Allgemeines zur Behandlung

Der Patient wurde darüber informiert, dass die Behandlung nach dem FDM schmerzhaft sein kann und es kurzfristig zu einer Zunahme der bekannten Beschwerden, zu Hautrötungen bzw. Hämatomen, zu Muskelkater sowie zu einer Überempfindlichkeit der behandelten Areale kommen kann. Bei jeder Sitzung wurden Veränderungen betreffend Alltagsaktivitäten und Schmerzen erfragt, darüber hinaus erfolgte ein Kurzbefund (Beschwerdegestik, Bewegungsausmaß, „pinching"). Aus diesen Informationen wurden die darauffolgenden Behandlungsinterventionen und Heimübungen abgeleitet. Behandlung 1 (Erstbehandlung im Anschluss an die Befundaufnahme) und Behandlung 2 fanden in der ersten Woche, Behandlung 3 und 4 in der zweiten Woche statt, Behandlung 5 erfolgte in der dritten und Behandlung 6 in der vierten Woche.

Behandlung 1

Zuerst wurden supraklavikulär hernierte Triggerpunkte in sitzender Position behandelt (**Abb. 3a**). Dabei wurde die Daumenspitze des Therapeuten im Bereich der Fossa supraclavicularis platziert und die für den Patienten schmerzhafteste Stelle palpatorisch identifiziert. Unter steigendem Daumendruck wurde der Patient aufgefordert, seinen Kopf in die für ihn angenehmste Position zu bewegen. Der Druck auf das Gewebe wurde aufrechterhalten, bis er eine deutliche Abnahme der Schmerzen spürte [31]. Die Zylinderdistorsionen an Oberarm, Schulter und Nacken wurden mit der Pinch-Technik (**Abb. 3b**) und dem „cupping with movement" (**Abb. 3c**) behandelt [11]. Nach der ersten Behandlung wurde der Patient aufgefordert, seinen Arm mehrmals täglich in einem für ihn erträglichen Ausmaß in alle Richtung zu bewegen.

Behandlung 2

Trotz Hämatomen, einer initialen Schmerzzunahme und einer nach wie vor fast gleichermaßen eingeschränkten Schulterbeweglichkeit (**Abb. 4**) hatte der Patient die erste Behandlung als positiv empfunden.

Im Vergleich zur ersten Sitzung konnte der Patient seine Schmerzen präziser lokalisieren (Beschwerdegestik) und gezielter beschreiben (subjektive Beschwerden). Zusätzlich zur Behandlung der supraklavikulär hernierten Triggerpunkte und der Zylinderdistorsionen wurden die Triggerbänder (posteriores, laterales und anteriores Schulter-Arm-Triggerband) mit der Triggerbandtechnik behandelt [32]. Nach wie vor auffällig waren die „Verdickungen" des subkutanen Bindegewebes, das sich beim „pinching" kaum abheben und schlecht verschieben ließ. Aus diesem Grund wurde dem Patienten ein Schröpfset mitgegeben und er wurde instruiert, wie er sich damit einmal wöchentlich selbstständig behandeln konnte.

Behandlungen 3 bis 5

Der Verlauf war für den Patienten sehr erfreulich. Mittlerweile verspürte er weniger Schmerzen und hatte zudem die Medikamente reduziert (bei Bedarf noch Paracetamol und Ibuprofen). Die aktive Schulterbeweglichkeit hatte sich in alle Richtungen verbessert, sodass er seinen Arm im Alltag vermehrt einsetzen und wieder 50 % arbeiten konnte. Zusätzlich zu den bereits be-

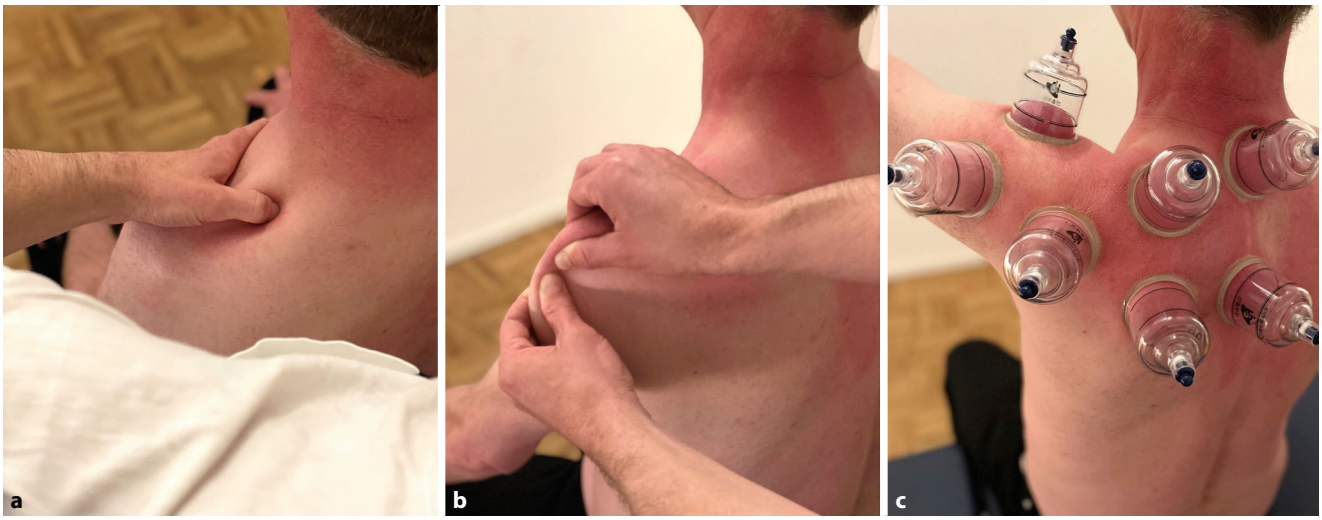

Abb. 3 ▲ Behandlung eines supraklavikulär hernierten Triggerpunkts im Sitzen (**a**), Pinch-Technik (**b**), „cupping with movement" (**c**). Die hier dargestellten Bilder der Behandlungsinterventionen wurden nach Abschluss der Therapie nachgestellt

Abb. 4 ▲ Aktive Schulterbewegungen: Abduktion (**a**), Nackengriff (**b**), Schürzengriff (**c**). Die aktiven Schulterbewegungen wurden aus praktischen Gründen erst bei der 2. Sitzung bildlich festgehalten

schriebenen Behandlungstechniken wurden in diesen Sitzungen auch Triggerbänder entlang der Wirbelsäule (Star-Triggerband) sowie im Nackenbereich (Schulter-Mastoid-Tiggerband) mit der Triggerbandtechnik (beidseits) behandelt ([32]; ◘ **Abb.** 5).

Behandlung 6

Ein Monat nach Therapiebeginn war der Patient in seinen aktiven Schulterbewegungen kaum noch eingeschränkt (◘ **Abb.** 6). Er konnte wieder besser schlafen, 100 % arbeiten und war in seinen Alltagsaktivitäten weniger beeinträchtigt. Schmerzen verspürte er noch bei endgradigen und abrupten Bewegungen. Die bisherigen Behandlungstechniken (außer „cupping with movement") wurden in dieser Sitzung fortgesetzt.

Weiteres Vorgehen

In den darauffolgenden 4 Monaten wurde der Patient in 12 weiteren Sitzungen nach dem FDM behandelt. Die eingesetzten manualtherapeutischen Behandlungstechniken blieben dieselben, lediglich die Dosierung wurde, wenn nötig, angepasst. Zudem wurde das Heimprogramm, bestehend aus Übungen zur Mobilitätsverbesserung sowie zur Kräftigung (mit Widerstandsband), regelmäßig überprüft, der Belastbarkeit angepasst und sukzessive gesteigert. Ziel in dieser Behandlungsphase war es, die Schmerzen weiter zu reduzieren, die Schulterfunktion (endgradig) zu verbessern, die Kraft zu steigern sowie die Belastbarkeit in Alltag, Arbeit und Freizeit zu erhöhen.

Resultate

Resultate nach 5 Monaten

Über einen Zeitraum von 5 Monaten waren insgesamt 18 halbstündige Therapiesitzungen durchgeführt worden. Während dieser Behandlungsphase hatte der Patient keine anderen Therapien besucht. Der Befund des „pinchings" hatte sich im Vergleich zum Beginn deutlich verändert. Das „pinching" war für den Patienten weniger schmerzhaft und das Gewebe konnte besser abgehoben und verschoben werden.

Bei Therapieabschluss berichtete der Patient über deutliche Verbesserungen in den Lebensbereichen Alltag, Arbeit und Freizeit. Er erreichte im DASH-Fragebogen noch 43 von 150 Punkten, was einer Einschränkung von 10,8 % im Alltag entsprach. In der Subskala „Sport und Mu-

Abb. 5 ▲ Triggerbandtechnik entlang der Wirbelsäule. Das hier dargestellte Bild der Behandlungsintervention wurden nach Abschluss der Therapie nachgestellt

sik" gab er 7/20 Punkte an (18,75 % Einschränkung) und bei „Arbeit und Beruf" 5/20 Punkte (6,25 % Einschränkung). Der SPADI wurde nicht mehr erhoben.

Die noch vorhandenen Einschränkungen waren überwiegend bedingt durch ein persistierendes Schwächegefühl im Arm, das ihn insbesondere bei längerem Musizieren und Sporttreiben noch limitierte (◘ **Abb. 7**). Zu diesem Zeitpunkt konnte der Patient sämtliche der aufgeführten Freizeitaktivitäten wieder ausüben, jedoch noch nicht in der gewohnten Intensität und der angestrebten Dauer. Mit den gegenwärtigen Resteinschränkungen wusste der Patient gut umzugehen und er erachtete diese als wenig störend. Auch die Schmerzmedikamente und Entzündungshemmer hatte der Patient unterdessen abgesetzt. Er kannte Möglichkeiten der Selbstbehandlung (Schröpfen), führte die instruierten Kräftigungsübungen eigenständig weiter, und die Situation verbesserte sich laufend. Aus diesen Gründen wurde zusammen mit dem Patienten entschieden, die Therapie abzuschließen. Es wurde vereinbart, dass er sich jederzeit melden konnte, sollte der Verlauf stagnieren.

Kurzbefund nach 5 Jahren

Fünf Jahre nach Abschluss der Therapie wurde das Befinden des Patienten nochmals erfragt und ein Kurzbefund erhoben. Der Patient konnte in den vergangenen Jahren uneingeschränkt Sport treiben, seinen Freizeitaktivitäten nachgehen und arbeiten. Abgesehen von gelegentlich auftretenden Nackenverspannungen war er beschwerdefrei. Die Beweglichkeit hatte sich auch ohne Therapie nochmals in alle Richtungen verbessert (◘ **Abb. 8**). Beim „pinching" des subkutanen Bindegewebes ließ sich bezüglich Verschieblichkeit, Abhebbarkeit, Faltendicke und Schmerzhaftigkeit kein Seitenunterschied mehr ausmachen.

Diskussion

Ziel dieser Arbeit war es, das konkrete Vorgehen nach dem FDM bei der Befundaufnahme und der Behandlung eines Patienten mit der Diagnose „frozen shoulder" aufzuzeigen.

Von der Diagnose zur Behandlung

Das Klassifizieren von Befunden und deren Zuweisung einer den Beschwerden zugrunde liegenden Pathologie (Diagnosestellung) hat u. a. die Absicht, eine zweckmäßige Behandlung für die betroffene Person zu ermöglichen [5, 24].

Im Falle einer „frozen shoulder" fehlen klar definierte Diagnosekriterien [26]. Dies führt dazu, dass eine Vielzahl von Schulterbeschwerden unter dem Begriff „frozen shoulder" zusammengefasst werden, was die Auswahl der geeigneten Behandlungsmaßnahmen erschwert [26]. Hinzu kommt, dass die Pathophysiologie der „frozen shoulder" bis heute nur teilweise verstanden wird und sich in der Literatur unterschiedliche Annahmen bezüglich der Pathomechanismen finden lassen [21]. So werden die Symptome der Betroffenen u. a. durch entzündliche Prozesse der Gelenkkapsel sowie strukturelle Veränderungen bzw. Adhäsionen des Kapsel-Band-Apparates zu erklären versucht [21, 26].

Im vorliegenden Fall erscheint es wenig plausibel, dass Adhäsionen in diesen gelenknahen Strukturen für die ausgeprägten Bewegungseinschränkungen verantwortlich waren. Einerseits ließe sich dadurch kaum erklären, weshalb die Schulter des Patienten unter Regionalanästhesie (Interskalenusblock) widerstandsfrei endgradig bewegt werden konnte, sich im Anschluss jedoch keine anhaltende Verbesserung einstellte. Andererseits bliebe unklar, weshalb die eingeschränkte Schulterbeweglichkeit durch die eingesetzten Behandlungstechniken innerhalb kurzer Zeit verbessert werden konnte. Infolge der Tatsache, dass eine Kortikosteroid-Infiltration sowie entzündungshemmende Medikamente keinen Einfluss auf die starken Schmerzen des Patienten hatten, erscheint ein dominant entzündlicher Schmerzmechanismus ebenfalls unwahrscheinlich.

Ungeachtet dieser Interpretationsversuche muss festgehalten werden, dass beim beschriebenen Patienten keine der vorangegangenen Behandlungsinterventionen (Physio- und Neuraltherapie, Medikamente, Kortikosteroid-Infiltration, Mobilisation unter Anästhesie) zu einer anhaltenden Verbesserung der Beschwerden führte. Folglich war ungewiss, wie die weitere Behandlungsstrategie aussehen sollte.

Vorgehen nach dem FDM

Um Anhaltspunkte für die weitere Behandlung des Patienten zu erhalten, wurde durch die Untersuchung nach dem FDM ein Perspektivenwechsel vorgenommen [11]. Nach dem FDM wurden die Beschwerden des Patienten v. a. auf Distorsionen der Zylinderfaszie (Zylinderdistorsionen) zurückgeführt. Aus dieser Arbeitshypothese konnte ein direkter Behandlungsauftrag abgeleitet werden und es ergaben sich konkrete Möglichkeiten für das praktische Handeln am Patienten [24]. Der Begriff der Zylinderfaszie dient im FDM lediglich der funktionalen Beschreibung der Distorsion und entspricht keinem anatomischen Korrelat [24]. Zylinderdistorsionen werden im FDM mit entsprechenden Zylindertechniken behandelt, wobei hinsichtlich der Behandlung die Pinch-Technik und das „cupping with movement" angewendet wurden [11].

Subkutanes Bindegewebe

Im Rahmen der Befundaufnahme war besonders eindrücklich, dass die bekannten Beschwerden des Patienten nicht nur durch Schulterbewegungen ausgelöst, sondern auch durch „pinching" (Kneifen)

Abb. 6 ◄ Aktive Schulterbewegungen nach der 6. Therapiesitzung: Abduktion (**a**), Nackengriff (**b**), Schürzengriff (**c**)

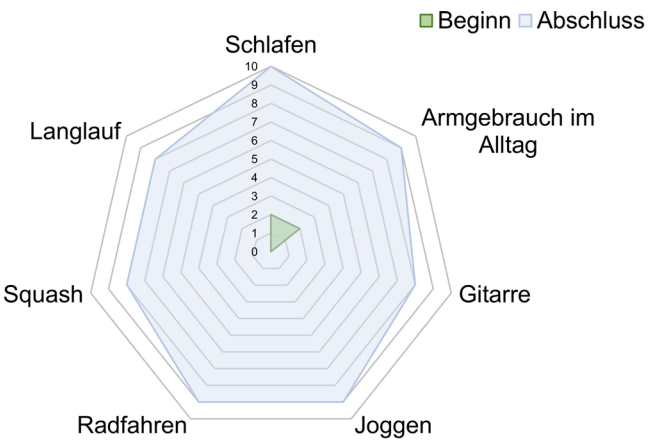

Abb. 7 ▲ Veränderungen der Verlaufsparameter von Therapiebeginn (*grün*) bis zum Abschluss der Therapie (*blau*) nach 5 Monaten. Die Einschränkungen in den für den Patienten wichtigen Aktivitäten wurden mit der patientenspezifischen Funktionsskala (PSFS) quantifiziert (0 = maximale Einschränkung bis 10 = keine Einschränkung)

des subkutanen Bindegewebes reproduziert werden konnten. Dabei zeigte sich ein deutlicher Seitenunterschied in Bezug auf die Verschieblichkeit, Abhebbarkeit, Faltendicke und Schmerzhaftigkeit (◘ **Tab.** 1). Auf der betroffenen Seite konnte das Gewebe kaum abgehoben und schlecht verschoben werden. Diese vergleichbaren Zeichen könnten auf strukturelle Veränderungen im Bindegewebe (z. B. Verdichtungen) hindeuten, die dessen Gleitfähigkeit einschränken und mit den Bewegungseinschränkungen sowie den Schmerzen in Zusammenhang stehen könnten [3, 6, 19, 30]. Angesichts dieses klaren Befundes beim „pinching" sowie der Erkenntnisse aus der Faszienforschung (Infobox) wurde eine Beteiligung der subkutanen Bindegewebeschichten an den Beschwerden des Patienten als wahrscheinlich erachtet.

Während des gesamten Behandlungszeitraums wurde überwiegend das subkutane Bindegewebe mit der Pinch-Technik und dem „cupping with movement" behandelt, wodurch sowohl die Schmerzen als auch die Bewegungseinschränkungen positiv beeinflusst werden konnten.

Ein systematischer Review mit Metaanalyse hat die aktuell vorhandene Evidenz aus randomisierten kontrollierten Studien zur Wirksamkeit und Sicherheit von Cupping-Techniken (Schröpftechniken), die in der westlichen Medizin zur Behandlung von muskuloskelettalen Schmerzen und Bewegungseinschränkungen angewandt werden („dry cupping"), zusammengefasst [35]. Die Ergebnisse weisen darauf hin, dass Schröpfen sowohl zur Schmerzreduktion als auch zur Funktionsverbesserung bei Personen mit Nackenschmerzen effektiv sein kann. Bezüglich unerwünschter Wirkungen wird typischerweise von milden bis mäßigen Symptomen wie Muskelkater, Schmerzzunahme sowie Hämatomen berichtet, die meist innerhalb von 48 h wieder verschwinden [35].

Zwar finden sich in der Literatur einige Erklärungsversuche zu den physiologischen Mechanismen von Schröpfbehandlungen, dennoch bleiben die spezifischen Wirkungsweisen weitgehend unklar [35]. Vermutet wird beispielsweise, dass durch Behandlungsmaßnahmen wie das Schröpfen oder die Pinch-Technik die Gewebehydration verändert wird, was die Gleitfähigkeit der Gewebeschichten beeinflussen könnte [29].

Im beschriebenen Patientenfall erscheint es jedenfalls plausibel, dass durch die eingesetzten Behandlungstechniken (v. a. „cupping with movement" und Pinch-Technik) die Gleitfähigkeit der subkutanen Gewebeschichten verbessert wurde, was sich im Verlaufsparameter des „pinching" widerspiegelte und mit der Zunahme der

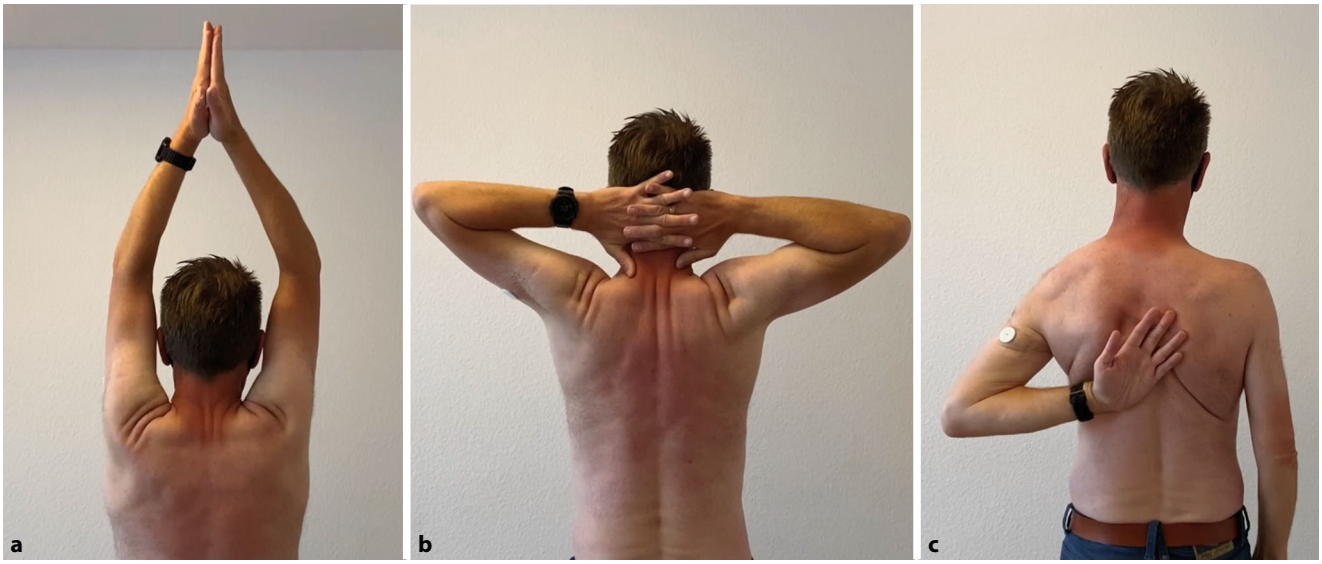

Abb. 8 ▲ Aktive Schulterbewegungen 5 Jahre nach Abschluss der Therapie: Abduktion (**a**), Nackengriff (**b**), Schürzengriff (**c**)

Schulterbeweglichkeit sowie der Schmerzreduktion in Verbindung stehen könnte.

Limitationen und Ausblick

Bei der vorliegenden Arbeit handelt es sich um einen Fallbericht, was die Limitation mit sich bringt, dass die Resultate nicht verallgemeinert werden können. Demnach kann beispielsweise nicht ausgeschlossen werden, dass die Veränderungen während des Behandlungszeitraumes durch den natürlichen Verlauf der Erkrankung beeinflusst wurden. Bei einer „frozen shoulder" ist bekannt, dass sich die Schmerzen und Bewegungseinschränkungen auch ohne Therapie im Laufe der Zeit verbessern können [34]. Nichtsdestotrotz sollen der aufgeführte Patientenfall sowie die beschriebenen Erkenntnisse aus der Faszienforschung zu erwägen geben, dass dem subkutanen Bindegewebe sowohl bei der Untersuchung als auch bei der Behandlung von Personen mit muskuloskelettalen Beschwerden eine wesentliche Bedeutung zukommen könnte. Weitere Forschung wird nötig sein, um die Bedeutung des subkutanen Bindegewebes beim Management von Personen mit einer „frozen shoulder" besser zu verstehen und Betroffenen eine wirksame, kosteneffektive Behandlung zu ermöglichen.

Schlussfolgerung

Die vorliegende Arbeit zeigt auf, dass ein Patient mit der Diagnose „frozen shoulder" mit dem FDM effektiv behandelt werden konnte. Dabei spielte das subkutane Bindegewebe sowohl im Rahmen der Befundaufnahme als auch bei der Behandlung eine entscheidende Rolle.

Fazit für die Praxis

- **Beim Management von Personen mit einer „frozen shoulder" könnte das subkutane Bindegewebe sowohl bei der Untersuchung als auch bei der Behandlung von Bedeutung sein.**
- **Das „pinching" (Kneifen) des subkutanen Bindegewebes kann im Rahmen der Befundaufnahme sowohl zur Symptomreproduktion als auch zur Identifikation vergleichbarer Zeichen (Verschieblichkeit, Abhebbarkeit, Faltendicke, Schmerzhaftigkeit) genutzt werden oder als Verlaufsparameter dienen.**
- **Bei der Behandlung können u. a. Schröpftechniken zum Einsatz kommen.**

Korrespondenzadresse

Christian Bangerter
School of Health Professions, Bern University of Applied Sciences
Murtenstrasse 10, 3008 Bern, Schweiz
christian.bangerter@bfh.ch

Funding. Open access funding provided by Bern University of Applied Sciences

Einhaltung ethischer Richtlinien

Interessenkonflikt. R. Boss und C. Bangerter sind Mitglied der European Fascial Distorsion Model Association (EFDMA). R. Boss hat bei FDM-Kursen assistiert und dafür Honorare sowie Fahrkostenerstattungen erhalten. Er ist zudem Mitglied der Fascia Research Society.

Für diesen Beitrag wurden von den Autor/-innen keine Studien an Menschen oder Tieren durchgeführt. Für die aufgeführten Studien gelten die jeweils dort angegebenen ethischen Richtlinien. Für Bildmaterial oder anderweitige Angaben innerhalb des Manuskripts, über die Patient/-innen zu identifizieren sind, liegt von ihnen und/oder ihren gesetzlichen Vertretern/Vertreterinnen eine schriftliche Einwilligung vor.

Open Access. Dieser Artikel wird unter der Creative Commons Namensnennung 4.0 International Lizenz veröffentlicht, welche die Nutzung, Vervielfältigung, Bearbeitung, Verbreitung und Wiedergabe in jeglichem Medium und Format erlaubt, sofern Sie den/die ursprünglichen Autor(en) und die Quelle ordnungsgemäß nennen, einen Link zur Creative Commons Lizenz beifügen und angeben, ob Änderungen vorgenommen wurden.

Die in diesem Artikel enthaltenen Bilder und sonstiges Drittmaterial unterliegen ebenfalls der genannten Creative Commons Lizenz, sofern sich aus der Abbildungslegende nichts anderes ergibt. Sofern das betreffende Material nicht unter der genannten Creative Commons Lizenz steht und die betreffende Handlung nicht nach gesetzlichen Vorschriften erlaubt ist, ist für die oben aufgeführten Weiterverwendungen des Materials die Einwilligung des jeweiligen Rechteinhabers einzuholen.

Weitere Details zur Lizenz entnehmen Sie bitte der Lizenzinformation auf http://creativecommons.org/licenses/by/4.0/deed.de.

Literatur

1. Angst F, Goldhahn J, Pap G et al (2007) Cross-cultural adaptation, reliability and validity of the German Shoulder Pain and Disability Index (SPADI). Rheumatology 46:87–92
2. Bangerter C, Boss R (2021) Behandlung komplexer Beinbeschwerden nach dem Fasziendistorsionsmodell. Man Medizin 59:33–43
3. Bordoni B, Zanier E (2014) Clinical and symptomatological reflections: the fascial system. J Multidiscip Healthc 7:401–411
4. Bouaicha S, Wieser K, Kriechling P et al (2020) A large-scale assessment of the healthcare burden of adhesive capsulitis of the shoulder joint. Swiss Med Wkly 150:w20188
5. Capistrant T, Harrer G (2021) The Fascial Distiorsion Model: Philosophy, principles, and clinical applications. Handspring, United Kingdom
6. Chaitow L (2014) Somatic dysfunction and fascia's gliding-potential. J Bodyw Mov Ther 18:1–3
7. Challoumas D, Biddle M, Mclean M et al (2020) Comparison of Treatments for Frozen Shoulder: A Systematic Review and Meta-analysis. JAMA Netw Open 3:e2029581
8. Chang SK, Gu Z, Brenner MB (2010) Fibroblast-like synoviocytes in inflammatory arthritis pathology: the emerging role of cadherin-11. Immunol Rev 233:256–266
9. Cheng X, Zhang Z, Xuanyan G et al (2017) Adhesive Capsulitis of the Shoulder: Evaluation With US-Arthrography Using a Sonographic Contrast Agent. Sci Rep 7:5551
10. Codman EA (1934) The shoulder: rupture of the supraspinatus tendon and other lesions in or about the subacromial bursa. Thomas Todd Company, Boston, MA
11. European Fascial Distorsion Model Association (Efdma) (2014) Das Fasziendistorsionsmodell (FDM) nach Stephen Typaldos D.O.; Die Typaldos-Methode
12. Favejee MM, Huisstede BM, Koes BW (2011) Frozen shoulder: the effectiveness of conservative and surgical interventions—systematic review. Br J Sports Med 45:49–56
13. Finan PH, Goodin BR, Smith MT (2013) The association of sleep and pain: an update and a path forward. J Pain 14:1539–1552
14. Fink M, Schiller J, Buhck H (2012) Wirksamkeit einer manuellen Behandlungstechnik nach dem Fasziendistorsionsmodell bei schmerzhaft eingeschränkter Schulterbeweglichkeit (Frozen Shoulder). Z Orthop Unfall 150:420–427
15. Germann G, Harth A, Wind G et al (2003) Standardisation and validation of the German version 2.0 of the Disability of Arm, Shoulder,Hand (DASH) questionnaire. Unfallchirurg 106:13–19
16. Horn KK, Jennings S, Richardson G et al (2012) The patient-specific functional scale: psychometrics, clinimetrics, and application as a clinical outcome measure. J Orthop Sports Phys Ther 42:30–42
17. Jain TK, Sharma NK (2014) The effectiveness of physiotherapeutic interventions in treatment of frozen shoulder/adhesive capsulitis: a systematic review. J Back Musculoskelet Rehabil 27:247–273
18. Kelley MJ, Shaffer MA, Kuhn JE et al (2013) Shoulder pain and mobility deficits: adhesive capsulitis. J Orthop Sports Phys Ther 43:A1–A31
19. Langevin HM, Fox JR, Koptiuch C et al (2011) Reduced thoracolumbar fascia shear strain in human chronic low back pain. BMC Musculoskelet Disord 12:203
20. Le HV, Lee SJ, Nazarian A et al (2017) Adhesive capsulitis of the shoulder: review of pathophysiology and current clinical treatments. Shoulder Elbow 9:75–84
21. Lewis J (2015) Frozen shoulder contracture syndrome—Aetiology, diagnosis and management. Man Ther 20:2–9
22. Manske RC, Prohaska D (2008) Diagnosis and management of adhesive capsulitis. Curr Rev Musculoskelet Med 1:180–189
23. Maund E, Craig D, Suekarran S et al (2012) Management of frozen shoulder: a systematic review and cost-effectiveness analysis. Health Technol Assess 16:1–264
24. Nagel M (2019) Fasziendistorsionsmodell. Ein medizinisches Konzept – Praxiswissen kompakt. Thieme, Stuttgart. Deutschland
25. Offenbacher M, Ewert T, Sangha O et al (2003) Validation of a German version of the 'Disabilities of Arm, Shoulder and Hand' questionnaire (DASH-G). Z Rheumatol 62:168–177
26. Robinson CM, Seah KT, Chee YH et al (2012) Frozen shoulder. J Bone Joint Surg Br 94:1–9
27. Sano H, Hatori M, Mineta M et al (2010) Tumors masked as frozen shoulders: a retrospective analysis. J Shoulder Elbow Surg 19:262–266
28. Schleip R, Gabbiani G, Wilke J et al (2019) Fascia Is Able to Actively Contract and May Thereby Influence Musculoskeletal Dynamics: A Histochemical and Mechanographic Investigation. Front Physiol 10:336
29. Schleip R, Stecco C, Driscoll M et al (2021) Fascia: The Tensional Network of the Human Body. Elsevier, Oxford
30. Stecco C, Fede C, Macchi V et al (2018) The fasciacytes: A new cell devoted to fascial gliding regulation. Clin Anat 31:667–676
31. Typaldos S (2002) Clinical and Theoretical Application of the Fascial Distortion Modell Within the Practice of Medicine and Surgery. Typaldos Publishing Co
32. Typaldos S (1994) Triggerband Technique. Aao J: 15–33
33. Whelton C, Peach CA (2018) Review of diabetic frozen shoulder. Eur J Orthop Surg Traumatol 28:363–371
34. Wong CK, Levine WN, Deo K et al (2017) Natural history of frozen shoulder: fact or fiction? A systematic review. Physiotherapy 103:40–47
35. Wood S, Fryer G, Tan LLF et al (2020) Dry cupping for musculoskeletal pain and range of motion: A systematic review and meta-analysis. J Bodyw Mov Ther 24:503–518

Hinweis des Verlags. Der Verlag bleibt in Hinblick auf geografische Zuordnungen und Gebietsbezeichnungen in veröffentlichten Karten und Institutsadressen neutral.

Abstract

Treatment of a "frozen shoulder" according to the fascial distortion model. Case study

Background: The diagnosis "frozen shoulder" describes a phenomenon of painfully restricted shoulder mobility. The pathomechanisms underlying this condition remain only partially understood and it is controversially discussed how an effective treatment strategy should proceed.
Objective: The aim of this case study is to demonstrate the concrete procedure according to the fascial distortion model (FDM) in the assessment and treatment of a patient with a "frozen shoulder" and to discuss the applied examination and treatment techniques.
Patient and methods: The 51-year-old patient had been suffering from severe shoulder pain and mobility impairment for about 6 months. During the physical examination, his complaints could be reproduced by "pinching" the subcutaneous connective tissue, and a clear difference between the affected and non-affected side was identified. According to the FDM the complaints were attributed to fascial distortions and treated with respective techniques.
Results: Eighteen 30-min therapy sessions were conducted over a period of 5 months. Thereby, the patient's pain and limitations in everyday life were considerably reduced and his shoulder mobility was significantly improved.
Conclusion: This case study has demonstrated that a patient with the diagnosis "frozen shoulder" could be treated effectively with FDM. The subcutaneous connective tissue played an important role in the assessment as well as in the treatment.

Keywords
Manual therapy · Adhesive capsulitis · Fascia · Connective tissue · Musculoskeletal system